



# DI CĂN HẠCH CỦA U MÔ ĐỆM DẠ DÀY RUỘT (GIST). TỔNG QUAN TÀI LIỆU VÀ NHÂN MỘT TRƯỜNG HỢP

## Lymph node metastasis in GIST. Literature overview and case report

Vũ Hải Thanh\*

### SUMMARY

*GIST is considered as rare tumor coming from Cajal cell. Due to poor clinical manifestations or vague symptoms, the disease is seen at late phase, some can be earlier by hazardous examination. The late coming with great dimension and existing metastatic lymph node generally having bad prognose. Lymph node metastatic is rare and not to be concentrated as liver and peritoneal metastasis. Absence of lymph node pre- post operation, intervention combining with adjuvant therapy is also difficult to prognose but generally can have 5 year survival. A case presenting in this paper with good prognose after treatment though lymph node metastasis after 4 years.*

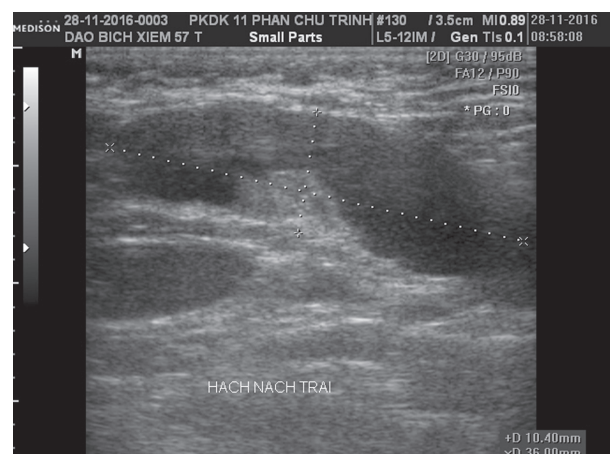
### I. MỞ ĐẦU

GIST ở ruột thường nhiều hơn ở dạ dày. U có thể phát triển vào trong ống tiêu hoá nên có triệu chứng sớm như đau bụng, nôn máu đi ngoài phân đen. Ngoài ống tiêu hoá thường bệnh biểu hiện không nhiều trong 6 ca chúng tôi gặp thì 2 ca có biểu hiện đau bụng, u thấy được đã quá lớn, tuy nhiên cả 6 ca khi mổ lấy u không có trường hợp nào di căn vào tạng hay vào hạch. Chỉ có 1 ca di căn nhưng vào hạch ngoại biên sau 4 năm điều trị.

### II. CA LÂM SÀNG

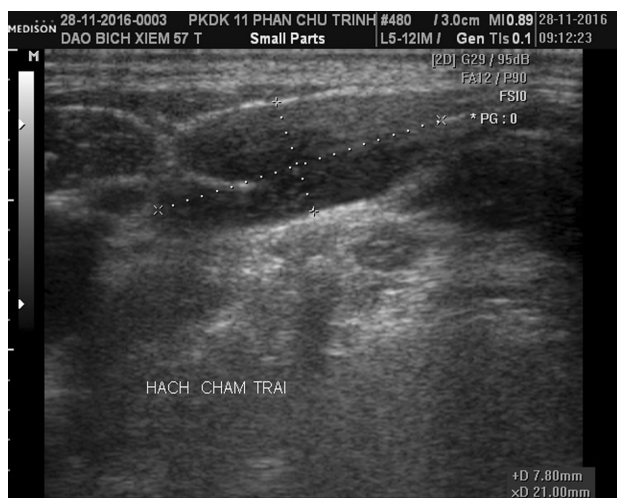Đỗ B. X, nam 57 tuổi, đã mổ lấy u GIST cạnh dạ dày cách đây 4 năm. Biểu hiện ban đầu thấy đau chói vùng thượng vị, trong thời gian ngắn gầy 4 kg. Khám ở tuyến huyện nghi u mạc treo, tuyến trên xác định u GIST kích thước 7x73 cm. Mổ lấy được toàn bộ u nhưng phải gỡ dính vào dạ dày, đại tràng nhưng không thấy di căn gan, phúc mạc, hạch bụng. Truyền hoá chất 7 đợt. Sau điều trị khoẻ mạnh, lao động bình thường, hàng năm vẫn theo dõi sức khoẻ ở cơ sở. Sau

4 năm tự nhiên sờ thấy hạch dưới hàm trái. Truyền hoá chất 1 đợt, sau 25 ngày kiểm tra lại thấy hạch xuất hiện vùng dưới hàm phải, không truyền được tiếp tục vì mệt, không ăn được, người gầy sút. Cho về. Kiểm tra lại sau 45 ngày, người trở lại bình thường, ăn được, cân trở lại như cũ. Khám tổng thể chỉ thấy hạch ngoại biên kích thước to, ở nhiều vị trí dưới hàm, góc hàm, cằm, hố nách, nếp bẹn 2 bên. Tuy nhiên không phát hiện gì ở phổi, gan, các tạng ổ bụng. Bệnh nhân được tiếp tục điều trị đích.

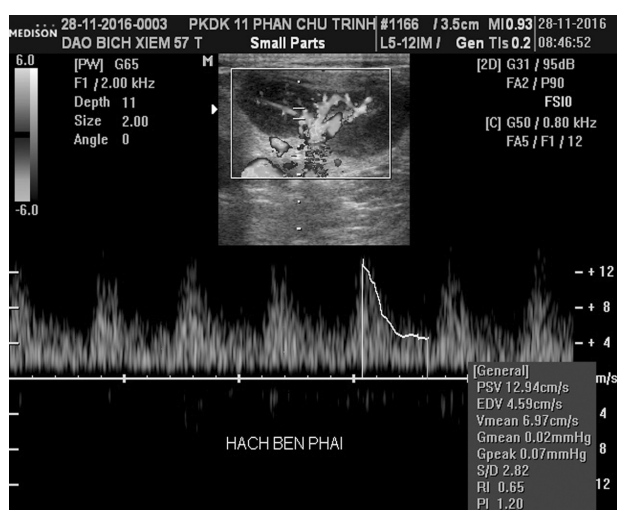


Hạch nách

\* Bệnh viện Việt - Đức Hà Nội



**Hạch chắm**



**Phổ mạch hạch nếp bệnh PSV 12,94cm/s,  
EDV 4,59cm/s, RI 0,65**

### III. BÀN LUẬN

Về tuổi nhiều tác giả thấy ở 60-70. Triệu chứng khó chịu bụng, đau bụng, nôn máu, ỉa phân đen thường thấy với GIST dạ dày thể muộn (1). Amin S. và CS nêu 1 trường hợp nữ 17 tuổi, đau bụng 2 tháng ỉa phân đen, thiếu máu, nội soi dạ dày và nội soi siêu âm phát hiện u 8 cm, u ngoài ống tiêu hoá nhưng xâm lấn dạ dày. Mổ thấy di căn hạch quanh dạ dày, di căn mạc nối phải cắt toàn bộ dạ dày, cắt mạc nối, nạo vét hạch. Tuy là bậc cao nhưng sau mổ, điều trị đích bằng Imatinib bệnh nhân vẫn khỏe mạnh (1). Phẫu

thuật lấy toàn bộ u là chỉ định chính, sau mổ thường ít di căn. Agaimy & Wunsch 2009 (2) trong 210 chỉ 2 ca thấy hạch (0,9%) trong mổ, Valadao & CS (3) thấy có hạch 3/29 bệnh nhân. Prakash & CS (4) trong 15 ca dưới 30 tuổi, 2 ca có di căn hạch. Di căn thường gặp là gan, phúc mạc. Nikalass Vassos thông báo 2 ca. Bệnh nhân 35 tuổi phải cắt dạ dày, nách lấy hạch do u lớn. Điều trị đích với Imatinib vẫn có di căn gan, hạch, phải cắt gan. Theo dõi lại di căn hạch nách phải dung Sunitinib. Bệnh nhân khác 76 tuổi có di căn hạch bên trước mổ phải cắt 1 phần hồi tràng lấy hạch bệnh. Gong N & CS từ 2007-2010 (5) dùng PET/CT tìm di căn hạch của GIST thấy 6/29 ca (20,7%) có di căn hạch và cũng nhận xét đều ở người lớn tuổi, trung bình 66,8, tỷ lệ Nam/nữ = 4/1. Tuy nhiên trong 6 ca có hạch, thì 4 ca nguyên phát, di căn sau mổ chỉ có 2 ca (6,9%), kích thước u trung bình 5,2 cm, loại không hạch trong mổ trung bình 2,9 cm. Ca lâm sàng đã nêu không có hạch di căn trong mổ nhưng sau 4 năm di căn hạch ngoại biên ở nhiều vị trí, kích thước hạch theo đường kính lớn nhất từ 14 đến 39 mm. Trên siêu âm tất cả đều mất cấu trúc bình thường, phần nhu mô tăng sinh chiếm hết diện tích hạch, dòng chảy của mạch cũng tăng, PSV khoảng trên 12 cm/s, EDV > 5 cm/s chứng tỏ hạch được cấp máu mạnh. Tiên lượng dựa trên kích thước u < 5 cm ít nguy cơ tái phát, 5-10 cm nguy cơ tái phát cao, > 10 cm rất cao. Ngoài ra tiên lượng cũng dựa trên sự phân bào trong vi trường, ít nhất tìm trong 10 vi trường lớn.

### IV. KẾT LUẬN

Qua y văn và trường hợp lâm sàng trên có thể nhận định GIST được coi là loại u ít ác tính, có hạch di căn trước, sau mổ chưa đánh giá là xấu. Thời gian sống sau 3 năm là nhiều. Tiên lượng sau mổ về nguy cơ di căn dựa vào tuổi bệnh nhân (> 50), kích thước u và sự phân bào chỉ có giá trị tương đối. Hiện chưa có phương pháp điều trị nào cho kết quả chắc chắn. Dù toàn trạng tốt vẫn cần kiểm tra định kỳ để phát hiện tái phát hay di căn, ngoài vị trí thường gặp như gan, phúc mạc, hạch ngoại biên cũng là vị trí nên được quan tâm.

**TÀI LIỆU THAM KHẢO**

1. Amin Shafizad, Mohammad Mohammadianpanah, Hamid Nasrolahi & al. Lymph node Metastasis in GIST: to Report case. *Iran J Cancer Prev* 2014, 7(3) 171-174.
2. Agaimy A & Wunsch PH. Lymph node metastasis in GIST occurs preferentially in young patients  $\leq 40$  year : an overview based on our case material and the literature. *Langenbecks Arch. Surg.* 2009, 394(2) 375-9{PubMed}.
3. Valadao M, de Mello El Lourenco L, Vilhena B, Romano S, Castro Ldos. What is the prognosis significance of metastatic lymph nodes in GIST? *Hepatogastroenterology* 2008, 55 (82-83):471-4. {PubMed}.
4. Prakash S, Sarran L, Socci N, DeMatteo RP, Eisenstat J, Greco AM et al. GIST in children and young adults, a clinicopathologic, molecular and genomic study of 15 cases and review of the literature. *J Pediatr Hematol, Oncol* 2005; 27 (4), 179-87{PubMed}.
5. Gong N, Wong CS, Chu YC. Lymph node metastasis, a common feature of GIST. PET/CT correlation. *Clin Nucl Med* 2011 Aug 36(8) 678-82.

**TÓM TẮT**

*U GIST được coi là ít gặp so với các loại u khác, phát triển từ tế bào Cajal. Triệu chứng lâm sàng nghèo nàn hoặc không rõ nên thường đến khám muộn, một số phát hiện sớm do tình cờ. Số đến muộn có kích thước u to thậm chí có hạch di căn thường tiên lượng xấu. Di căn hạch trong và sau mổ không phổ biến nên ít được chú ý. Loại không có di căn khi mổ lấy u kết hợp hoá trị cũng khó xác định tiên lượng nhưng đa số sống được qua 5 năm. Một trường hợp lâm sàng đã mổ và hóa trị được đánh giá là tốt nhưng di căn hạch ngoại biên nhiều nơi sau 4 năm.*

**Từ khoá:** U mô đệm dạ dày ruột, GIST, di căn hạch.

Người liên hệ: Vũ Hải Thanh. Email: haithanhcdha@gmail.com

Ngày nhận bài 12.11.2016. Ngày chấp nhận đăng: 30.11.2016